



Instituto de Pesquisas Energéticas e Nucleares

**TERAPIA FOTODINÂMICA ANTIMICROBIANA NO
TRATAMENTO DA CANDIDOSE EM PACIENTES
PORTADORES DO VÍRUS HIV**

AGNES ROBERTA SCHWINGEL

**Dissertação apresentada como parte
dos requisitos para obtenção do
Grau de Mestre Profissional em
Lasers em Odontologia.**

Orientadora:

Profa. Dra. Martha Simões Ribeiro

Co-Orientadora:

Profa. Dra. Sheila Gouw-Soares

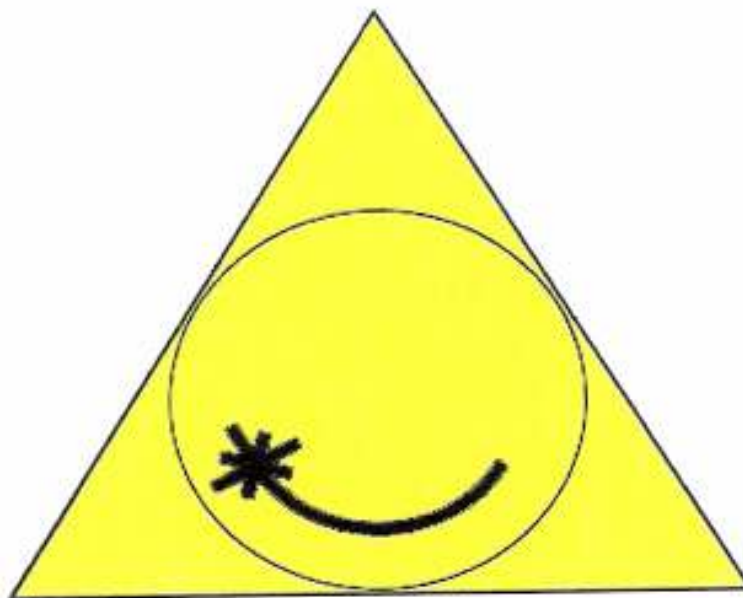
São Paulo

2007



MESTRADO PROFISSIONALIZANTE

LASERS EM ODONTOLOGIA



**INSTITUTO DE PESQUISAS ENERGÉTICAS E NUCLEARES
FACULDADE DE ODONTOLOGIA DA UNIVERSIDADE DE SÃO PAULO**

**TERAPIA FOTODINÂMICA ANTIMICROBIANA NO
TRATAMENTO DA CANDIDOSE EM PACIENTES
PORTADORES DO VÍRUS HIV**

AGNES ROBERTA SCHWINGEL

**Dissertação apresentada como parte
dos requisitos para obtenção do
Grau de Mestre Profissional em
Lasers em Odontologia.**

Orientadora:

Profa. Dra. Martha Simões Ribeiro

Co-Orientadora:

Profa. Dra. Sheila Gouw-Soares

São Paulo

2007

DEDICATÓRIA

Este trabalho é dedicado a todos aqueles que num momento de suas vidas viram-se infectados pelo vírus HIV. Num primeiro momento o desespero, a incerteza: quanto tempo de vida ainda nos resta?

Diante desse fato, a ciência atirou-se à luta em busca de uma solução com vista à sobrevida destas criaturas.

Visando melhorar as condições de vida dos pacientes infectados, este trabalho foi desenvolvido.

Esperamos que esta pesquisa colabore de forma efetiva como um caminho para minimizar os efeitos causados por essa enfermidade até que a ciência, de mãos dadas com as forças cósmicas, possa debelar esse mal.

AGRADECIMENTOS

Ao Supremo Arquiteto do Universo por ter-me fortalecido para a luta em prol dos que sofrem e por ter-me aberto os caminhos até o Instituto de Pesquisas Energéticas e Nucleares e à Universidade de São Paulo.

À minha orientadora Professora Doutora Martha Simões Ribeiro, que com a sua sagacidade, espírito crítico e cooperativo, soube tornar-se imprescindível para a realização desse trabalho;

À Professora Doutora Karem Lopez Ortega por haver abraçado a idéia e incentivado essa pesquisa desde o primeiro momento;

Ao Doutor Alberto Calvet Neto, diretor de Saúde Preventiva da Prefeitura Municipal de Ponta Grossa, que permitiu esta pesquisa com entusiasmo;

À Doutora Kelly Kanunfre pelo acolhimento na capital paulista relembrando o companheirismo da juventude;

Aos meus amados pais, Regina e Nelso pelo amor e carinho eternos. Por terem me apoiado em todos os momentos e proporcionado todas as condições de estudar e chegar até aqui.

Ao meu querido esposo, Carlos, pela dedicação e incentivo.

TERAPIA FOTODINÂMICA ANTIMICROBIANA NO TRATAMENTO DA CANDIDOSE EM PACIENTES PORTADORES DO VÍRUS HIV

AGNES ROBERTA SCHWINGEL

RESUMO

O presente trabalho teve como objetivo avaliar a eficácia da terapia fotodinâmica antimicrobiana no tratamento da candidose em pacientes portadores do vírus HIV. Foram avaliados 21 pacientes soropositivos para HIV, divididos em três grupos. O grupo controle (GC) foi tratado com a medicação convencional para candidose (Fluconazol 100mg ao dia, durante 14 dias). O grupo laser (GL) foi submetido ao tratamento com laser de baixa potência, comprimento de onda de 660nm, potência de 30mW e densidade de energia de $7,5\text{J}/\text{cm}^2$, em contato com a mucosa, durante 10 s por ponto afetado. O terceiro grupo foi tratado com a terapia fotodinâmica antimicrobiana (GPDT), ou seja, associação do laser de baixa potência ao fotossensibilizador azul de metileno, na concentração de 450 $\mu\text{g}/\text{mL}$ de água destilada, e tempo de pré-irradiação de 1 min. Os parâmetros de irradiação foram os mesmos do grupo GL. Nos grupos GL e GPDT os pacientes foram irradiados uma única vez. Os pacientes foram avaliados através de análise de culturas antes, imediatamente após, 7, 15 e 30 dias após o tratamento/irradiação. As avaliações foram realizadas através de culturas em ágar Sabouraud acrescido de antibiótico. Os resultados encontrados mostraram que o medicamento de uso convencional é eficaz para candidose em pacientes imunodeprimidos, porém, não impede a recidiva da doença mesmo em espaços curtos de tempo. O laser de baixa potência, por si só, não mostrou resultados positivos na erradicação do fungo em nenhuma fase da pesquisa. Já a terapia fotodinâmica antimicrobiana erradicou 100% das colônias do fungo do gênero *Cândida sp* e não mostrou recidiva da doença em até 30 dias após a irradiação. Estes resultados sugerem que esta terapia é promissora no tratamento de candidose para pacientes portadores do vírus HIV.

ANTIMICROBIAL PHOTODYNAMIC THERAPY ON CANDIDOSIS TREATMENT IN HIV-INFECTED PATIENTS

AGNES ROBERTA SCHWINGEL

ABSTRACT

The present work had as objective to evaluate the effectiveness of antimicrobial photodynamic therapy in the treatment of candidosis in patients HIV-infected. Twenty one HIV patients were divided into three groups. The control group (GC) was treated with the conventional medication for candidosis (Fluconazol 100mg/day during 14 days). Laser group (GL) was submitted to low intensity laser therapy, wavelength 660nm, power of 30mW and density of energy of 7.5 J/cm^2 , in contact with mucosa during 10 s by affected point. The GPDT was treated with antimicrobial photodynamic therapy, i.e., association of a low power laser to the methylene blue $450 \text{ }\mu\text{g/mL}$ of distilled water. The pre-irradiation time was 1 min. The parameters of irradiation were the same ones as GL. In the GL and GPDT groups, the patients were single-irradiated. The patients were evaluated through analysis of cultures before, immediately after, 7, 15 and 30 days after the treatment/irradiation. The evaluations were carried out through cultures in Sabouraud agar and antibiotic. The results showed that the conventional medicine used in the treatment of candidosis is effective, however, it does not avoid the return of the candidosis in short-term. The low intensity laser therapy, by itself, did not show positive results in the *Candida sp* reduction in any stage of this research. Antimicrobial photodynamic therapy eradicated 100% of the colonies of this fungus and did not show recurrence of the illness up to 30 days of the irradiation. These findings suggest that this therapy is a potential approach on candidosis treatment of HIV-infected patients.

SUMÁRIO

	Página
RESUMO	4
ABSTRACT	5
1. INTRODUÇÃO.....	7
2. OBJETIVOS.....	14
3. REVISÃO DE LITERATURA.....	15
4. MATERIAL E MÉTODOS.....	18
5. RESULTADOS.....	22
6. DISCUSSÃO.....	31
7. CONCLUSÃO.....	34
REFERÊNCIAS BIBLIOGRÁFICAS.....	35
APÊNDICE 1.....	39

1. Introdução

A candidose oral é a manifestação intra-oral mais comum da infecção pelo vírus HIV¹. A forma orofaríngea é considerada um indicador clínico do avanço da doença^{2,3,4,5}. É, freqüentemente, a primeira infecção oportunista que aparece em pacientes portadores do vírus HIV⁶.

A sua presença em um paciente infectado pelo vírus não é sinal de diagnóstico de AIDS, mas uma considerável parcela dos pacientes com candidose oral desenvolverá uma infecção definidora de AIDS em um prazo de até dois anos, na ausência de terapia anti-retroviral^{1,6}. Um terço dos pacientes infectados pelo HIV e 90% dos pacientes com AIDS desenvolvem a candidose em algum momento no curso da doença⁶.

A candidíase, ou candidose, como preferem os ingleses, é causada por um microorganismo fúngico chamado *Candida albicans*¹. Outras espécies de cândida, como a *C. tropicalis*, a *C. krusei*, a *C. parapsilosis* e a *C. guilliermondi*, também são encontradas intra-oralmente, mas raramente causam doenças^{1,6}.

A *C. albicans* pode se apresentar como um componente normal da microflora bucal. A evidência clínica de infecção será determinada por três fatores¹:

1. estado imunológico do hospedeiro;
2. meio ambiente da mucosa bucal;
3. a resistência da *Candida albicans*.

A candidose apresenta quatro formas clínicas¹:

1. candidose pseudomembranosa: formada por placas brancas aderentes na mucosa bucal que, se raspadas, são removidas (fig. 1);

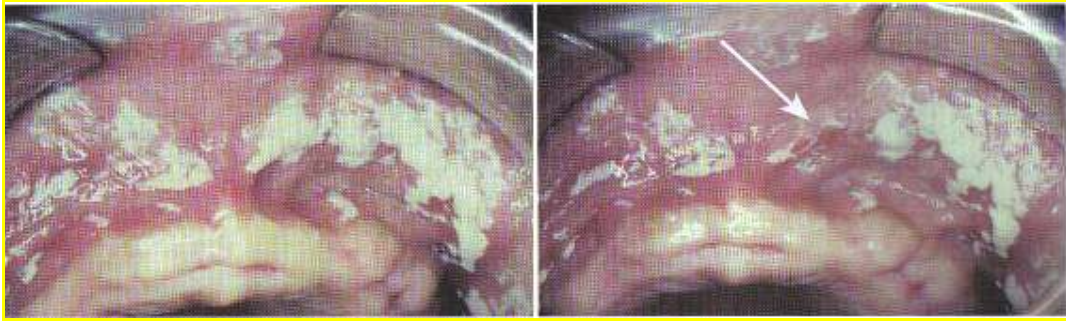


Fig. 1 – Aspecto clínico de candidose Pseudomembranosa¹.

2. candidose eritematosa: não apresenta manchas brancas e nenhum componente branco como aspecto relevante, e sim, áreas avermelhadas (figs. 2, 3, 4 e 5);

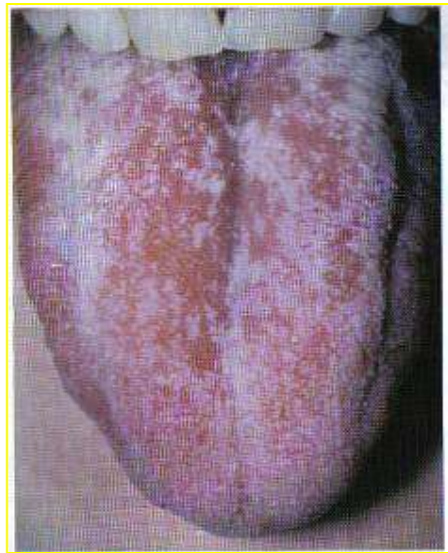


Fig. 2 – Aspecto clínico de candidose eritematosa (Atrófica aguda)¹.

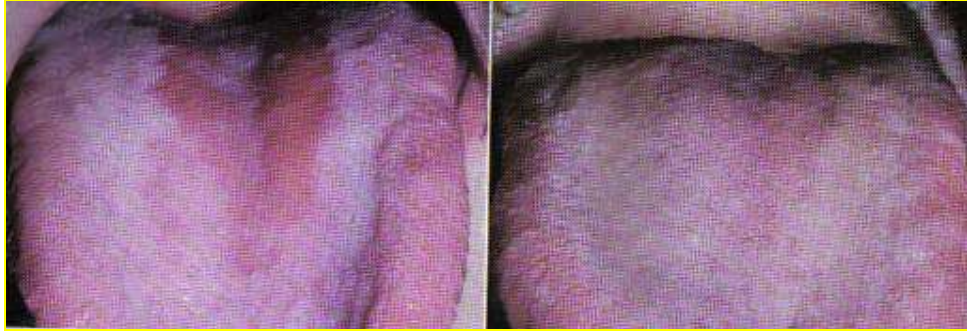

Fig. 3 – Aspecto clínico de candidose eritematosa (Glossite Romboidal)¹.

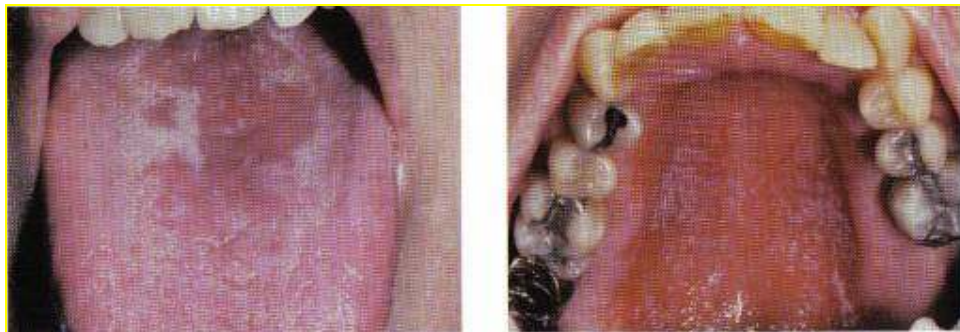


Fig. 4 – Aspecto clínico de candidose eritematosa (Multifocal Crônica)¹.

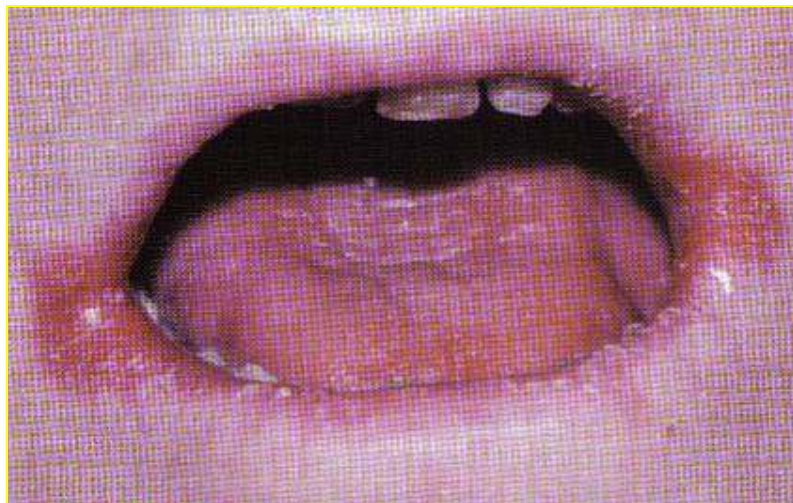


Fig. 5 – Aspecto clínico de candidose eritematosa (Quielite angular)¹.

3. candidose crônica hiperplásica: placas brancas que não são removidas pela raspagem (fig. 6);

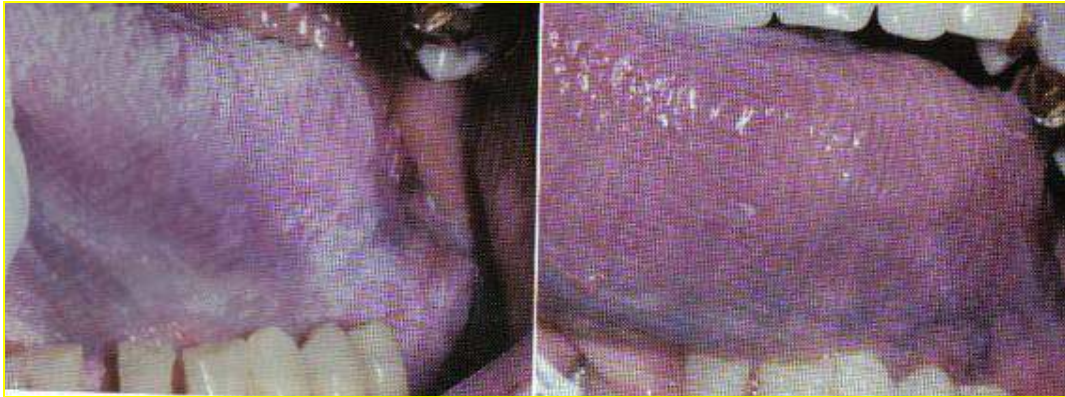


Fig. 6 – Aspecto clínico de candidose crônica hiperplásica¹.

4. candidose mucocutânea: grupo raro, na maioria dos casos é esporádica e geralmente torna-se evidente nos primeiros anos de vida. É, essencialmente, uma candidose crônica hiperplásica.

Os pacientes com candidose geralmente relatam sensação de queimação, gosto desagradável amargo ou salgado⁵, alteração do paladar, áreas hiperemiadas ou pontos eritematosos (candidíase eritematosa) e, algumas vezes, dor, além de desconforto, disfagia, náuseas, vômito e diarreia⁶. Tais sintomas podem prejudicar a alimentação e levar a uma alteração da qualidade de vida do paciente. São comuns placas esbranquiçadas na superfície de mucosas, principalmente na região ventrolateral da língua⁶.

A infecção por cândida pode variar desde o leve envolvimento da superfície mucosa até a uma doença fatal quando disseminada em pacientes gravemente imunodeprimidos¹.

O diagnóstico da candidose é realizado através dos sinais clínicos, citologia exfoliativa e cultura em ágar Sabouraud, por dois a três dias de incubação em temperatura ambiente¹.

O quadro 1 sintetiza o tratamento convencional da candidose¹:

Nome genérico	Dosagem	Efeitos colaterais	Interações medicamentosas
Nistatina	1 ou 2 pastilhas dissolvidas lentamente na boca, 4 a 5 X/dia por 10 a 14 dias	Náusea, diarreia, vômitos com doses elevadas.	Nenhuma
Cetoconazol	1 tablete (200mg)/dia por 1 a 2 semanas	Hepatotoxicidade grave em 1:10.000 pacientes, diminuição da testosterona sérica, náusea, vômito e anafilaxia.	Interações graves e/ou com risco de vida com terfenadina, astemizol ou cisaprida. O metabolismo da ciclosporina, tacrolimo, metilprednisolona, midazolan, triazolan, cumarina, fenitoína e rifampina pode ser alterado.
Fluconazol	2 tabletas (200mg) no primeiro dia e 1 tablete (100mg)/ dia por 1 a 2 semanas	Cefaléia, náusea, vômito, dor abdominal e diarreia. Casos raros de hepatotoxicidade.	Efeitos colaterais potencialmente significativos têm sido notados com: hipoglicêmicos orais, cumarina, fenitoína, ciclosporina, rifampina, teofilina, terfenadina, cisaprida, astemizol, rifabutina e tacrolimo.
Itraconazol	10ml (100mg) bochechar vigorosamente e engolir, 2x / dia por 1 a 2 semanas	Náusea, diarreia, vômito. Casos raros de hepatotoxicidade.	Interações graves e/ou com risco de vida com terfenadina, astemizol, triazolan oral, midazolan oral e cisaprida.
Miconazol	aplicar o gel (2%) oral sobre a área afetada, 4 vezes ao dia, por 14 dias	Contração espasmódica na musculatura pélvica; dermatite alérgica de contato; dor de cabeça; erupção na pele; irritação, sensibilização ou queimação ; urticária.	Pode aumentar a ação de: anticoagulantes cumarínicos; antidiabéticos orais; fenitoína; ciclosporina e pode inibir o metabolismo de (não usar estes produtos): cisaprida; terfenadina; astemizol.

Quadro 1: Antifúngicos utilizados no tratamento da candidose.

O tratamento nos pacientes com AIDS se torna muito mais difícil. A nistatina é ineficiente, o fluconazol, o cetoconazol e o itraconazol promovem maiores intervalos sem a doença, porém, estão associados a diversas interações medicamentosas, reações adversas e têm aumentado a prevalência de candidose resistente às drogas¹.

As interações medicamentosas mais importantes nos pacientes portadores do vírus HIV são dos antifúngicos com os anti-retrovirais, medicamentos estes imprescindíveis ao tratamento para o vírus. Os antifúngicos diminuem a eficácia de alguns destes medicamentos podendo haver piora no estado de saúde geral do paciente⁶.

Recidivas de candidose oral e esofagiana são comuns e guardam relação direta com o grau de imunodeficiência, pela progressão da doença ou pela perda de eficácia dos anti-retrovirais. Pode-se, então recorrer a ciclos repetidos do tratamento ou ao uso de doses de manutenção de antifúngicos⁶. Porém, esta terapêutica pode trazer os inconvenientes supracitados.

Recentes estudos sugerem que o laser em baixa intensidade com emissão vermelha ou infravermelha é capaz de reduzir colônias de *C. albicans* e diminuir a inflamação do palato no tratamento de pacientes com estomatite decorrente do uso de dentaduras^{7,8}. Outros trabalhos propõem a utilização de um laser de emissão vermelha associado a um fotossensibilizador azul como método promissor para redução microbiana^{9,10}. Desta forma, surge como alternativa para o tratamento da candidose, a terapia fotodinâmica antimicrobiana.

A terapia fotodinâmica (PDT, do inglês *PhotoDynamic Therapy*) consiste no uso de lasers de baixa potência associados a fotossensibilizadores exógenos com a finalidade de ocasionar a morte celular. Esse efeito ocorre quando o corante absorve a energia da luz e produz substâncias reativas que levam danos à célula, principalmente por oxidação. Esta técnica tem se mostrado efetiva contra microorganismos, incluindo aqueles resistentes a

drogas. A literatura não relata efeitos colaterais relacionados a essa terapia, desde que obedecidos os parâmetros adequados¹¹.

Recentemente, uma pesquisa realizada em camundongos imunodeprimidos, nos quais foi induzida a candidose oral, mostrou que a terapia fotodinâmica antimicrobiana mediada por azul de metileno na concentração de 450µg/ml obteve sucesso erradicando totalmente o microorganismo (*Candida albicans*) da cavidade oral dos animais do estudo¹².

Considerando-se que a candidose pode provocar uma piora no estado geral do paciente HIV positivo e que a medicação convencional pode não ser eficaz, podendo ainda provocar resistência do fungo, ou ocasionar reações adversas severas, tanto o laser de baixa potência como a terapia fotodinâmica antimicrobiana podem ser um tratamento promissor para estes pacientes.

2. Objetivos:

- Avaliar a eficácia do laser em baixa intensidade no tratamento da candidose oral em pacientes portadores do vírus HIV.
- Avaliar a eficácia da terapia fotodinâmica no tratamento da candidose oral em pacientes portadores do vírus HIV.
- Comparar os resultados obtidos com o método convencional utilizando antifúngico via oral.

3. Revisão de literatura

Desde que os primeiros casos de infecção pelo vírus HIV foram relatados, a candidose bucal já fazia parte de uma das infecções oportunistas mais prevalentes^{13,14}.

Tais infecções, principalmente a candidose bucal, quando acometem pacientes imunodeprimidos, causam riscos e desconforto¹³. Devido a isso, por vários anos, foi usado um protocolo antifúngico profilático em tais pacientes¹⁵.

Quanto maior a carga viral encontrada no plasma, com conseqüente menor número de células CD4 e maior imunossupressão, maior a possibilidade de aparecimento de infecções oportunistas que, na maioria das vezes, ameaçam a vida dos pacientes^{16,17}.

Porém, a indicação de profilaxia antifúngica para a *Candida* em pacientes soropositivos para o HIV é controversa^{17,18}.

No Brasil, no período de 1980 a 1997, a candidose orofaríngea foi associada ao diagnóstico da AIDS em 56,7% dos casos em pacientes maiores de 12 anos¹⁹.

Geralmente, a candidose bucal aparece nos estados iniciais da infecção pelo vírus HIV, mesmo quando não há severa imunodepressão^{3,13}. Ela pode se tornar uma infecção crônica na mucosa bucal e pode permanecer até os estados finais da doença^{20, 21,22}.

Existe a evidência de que a candidose crônica pode ser um indutor de imunodepressão, afetando assim de forma negativa o prognóstico do paciente portador do vírus HIV^{23, 24, 25, 26, 27, 28,29}.

Doença avançada, xerostomia e baixa contagem de células CD4 são fatores associados ao aumento da freqüência da candidose bucal nos portadores do vírus HIV¹⁹.

O uso indiscriminado de antifúngicos tem ocasionado o desenvolvimento de resistência fúngica por parte do microorganismo responsável pela candidose (*Candida sp*)^{30, 31, 32, 33}.

Recidivas de candidose bucal são comuns e estão diretamente relacionadas ao grau de imunodeficiência pela progressão da doença ou pela perda da eficácia dos anti-retrovirais. Nestes casos, recorre-se a ciclos repetidos do tratamento ou ao uso de doses de manutenção de antifúngicos. Para terapia supressora, o mais indicado é o fluconazol, na dose de 100 a 200mg/dia, por apresentar menor interação com os anti-retrovirais⁶.

O fluconazol é a droga de escolha para tratar pacientes com imunossupressão severa. Efeitos colaterais ou desenvolvimento de resistência ao fluconazol podem ocorrer³⁴.

O tratamento da candidose bucal e das recorrências poderia melhorar a qualidade de vida dos pacientes e o prognóstico da evolução da infecção pelo HIV³⁵.

Recentes estudos sugerem que o laser em baixa intensidade com emissão vermelha ou infravermelha é capaz de reduzir colônias de *C. albicans* e diminuir a inflamação do palato no tratamento de pacientes com estomatite decorrente do uso de dentaduras^{7,8}.

Outros trabalhos, propõem a utilização de um laser de emissão vermelha associado a um fotossensibilizador azul como método promissor para redução microbiana^{9,10}. Desta forma, surge como alternativa para o tratamento da candidose a terapia fotodinâmica antimicrobiana.

A terapia fotodinâmica antimicrobiana consiste no uso de lasers de baixa potência associados a fotossensibilizadores exógenos com a finalidade de ocasionar a morte microbiana. Esse efeito ocorre quando o corante absorve a energia da luz e produz substâncias reativas que levam danos ao microorganismo, principalmente por oxidação. Esta técnica tem se mostrado

efetiva contra microorganismos, incluindo aqueles resistentes a drogas. A literatura não relata efeitos colaterais relacionados a essa terapia, desde que obedecidos os parâmetros adequados¹¹.

Recentemente, uma pesquisa realizada em camundongos imunodeprimidos, nos quais foi induzida a candidose oral, mostrou que a terapia fotodinâmica antimicrobiana mediada por azul de metileno, obteve sucesso erradicando totalmente o microorganismo (*Candida albicans*) da cavidade oral dos animais do estudo¹².

O laser de baixa potência associado ao fotossensibilizador azul de metileno foi testado em diferentes espécies de *Candida* e esta associação foi capaz de reduzir 84,8% das colônias de *Candida albicans*. Este mesmo trabalho mostrou que somente a irradiação laser ou somente o uso do azul de metileno não reduziu significativamente o número de unidades formadoras de colônia das amostras de *Candida albicans*³⁶.

Vários fotossensibilizadores foram testados em associação a lasers de baixa potência. A combinação azul de metileno + laser de baixa potência foi capaz de erradicar o fungo das culturas³⁷. Quando se utilizou somente o laser, as amostras não foram afetadas³⁷.

4. Material e Métodos

Foram selecionados 21 pacientes, de ambos os sexos, maiores de 18 anos, portadores do vírus HIV atendidos pelo Serviço de Atendimento Especializado (SAE) da Prefeitura Municipal de Ponta Grossa, Paraná.

Os pacientes selecionados apresentavam os sinais macroscópicos ou sintomas da candidose oral. Foram excluídos pacientes fumantes, pacientes grávidas, pacientes que faziam uso de próteses totais ou parciais removíveis e aqueles que estivessem sob tratamento de radioterapia ou quimioterapia.

Os vinte e um pacientes foram divididos em três grupos com 7 pacientes e então foi realizada uma coleta inicial, já na primeira consulta, para confirmação do diagnóstico de candidose através de cultura em Agar Sabouraud. A coleta inicial foi realizada através de *swab* estéril que foi passado sob a mucosa afetada e imediatamente semeado em tubo de ágar inclinado Sabouraud acrescido de antibiótico (Micobiotic – Laborclin). Os tubos foram armazenados em temperatura ambiente e então enviados diariamente ao Laboratório Biomédico de Ponta Grossa para avaliação das culturas.

O primeiro grupo, Grupo Controle (GC) foi submetido ao tratamento convencional para candidose: um comprimido de Fluconazol 100mg ao dia durante 14 (quatorze) dias^{6,19}. Novas coletas, exatamente iguais à primeira, foram realizadas 7 dias, 15 dias (após o término da medicação a fim de se verificar a eficácia do medicamento) e 30 (trinta) dias após o início do tratamento a fim de se verificar a recorrência ou não da doença.

O segundo grupo, Grupo Laser (GL), foi submetido a uma única sessão de irradiação laser em baixa intensidade. O laser utilizado foi um laser do diodo (Twin Laser – MM Optics) com comprimento de onda de 660nm, potência de 30mW⁷ e densidade de energia de 7,5J/cm² em contato com a mucosa durante 10 s por ponto. Nove pontos da área afetada foram selecionados. Foram realizadas coletas imediatamente após a irradiação, uma semana, quinze dias

e um mês após a irradiação laser, a fim de se verificar a eficácia da terapêutica utilizada e a recorrência ou não da doença.

O terceiro grupo ou Grupo PDT (GPDT) foi submetido à terapia fotodinâmica antimicrobiana, ou seja, associação do laser de diodo em baixa intensidade (Twin Laser – MM Optics), comprimento de onda de 660nm, potência de 30mW e densidade de energia de $7,5\text{J}/\text{cm}^2$ ao fotossensibilizador azul de metileno na concentração de $450\ \mu\text{g}/\text{ml}$ de água destilada¹². O corante foi aplicado com bastonetes de algodão estéreis na área afetada e então foi realizada uma única irradiação laser durante 10 s por ponto, após um tempo de pré-irradiação de 1 minuto. Neste grupo, os pacientes também foram irradiados uma única vez em nove pontos da área afetada. As coletas foram realizadas imediatamente após a irradiação, uma semana, quinze dias e um mês após, também a fim de se verificar a eficácia e a recorrência ou não da doença.

Os resultados obtidos foram comparados em relação ao crescimento escasso (+), moderado (++) ou abundante (+++) do fungo nas culturas. Os resultados destas avaliações indicaram a eficácia da terapêutica utilizada. As ilustrações a seguir mostram como as culturas foram classificadas (figs. 7, 8 e 9).

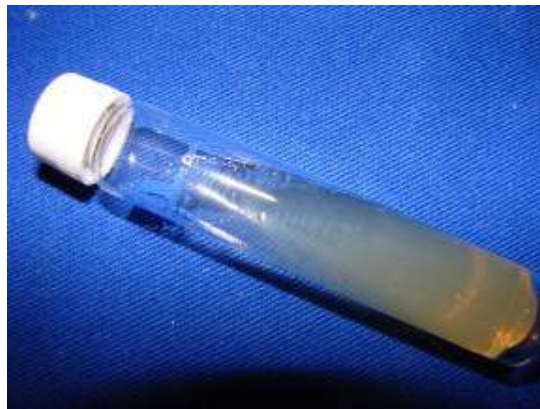

Fig. 7 – Cultura com crescimento escasso (+)

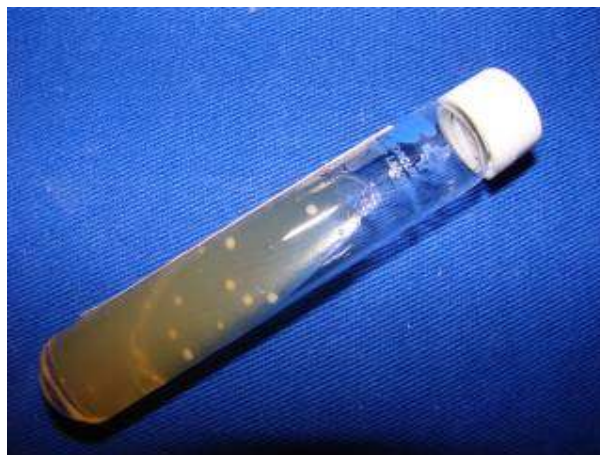

Fig. 8 - Cultura com crescimento moderado (++)



Fig. 9 - Cultura com crescimento abundante (+++)

Nos casos em que houve crescimento do fungo clinicamente ou nas amostras, após os 30 dias do estudo, nos grupos GL e GPDT, iniciou-se imediatamente a administração da medicação convencional via oral (Fluconazol 100mg ao dia durante 14 dias e estes resultados foram considerados como ineficientes para o laser ou para a PDT.

Clinicamente, os pacientes eram examinados no dia posterior à irradiação e, também, de dois em dois dias, a fim de se acompanhar a evolução da doença.

Para o grupo GC, a seqüência dos procedimentos foi: fotografia inicial, coleta inicial, semeadura em tubo de cultura, entrega e prescrição do medicamento via oral e retorno de dois em dois dias para acompanhamento. As fotografias foram realizadas 7, 14 e 30 dias após o início da medicação.

Os procedimentos para os grupos GL e GPDT foram realizados em sessão única na seguinte seqüência: fotografia inicial da lesão, coleta inicial, semeadura em tubo para cultura, irradiação, nova coleta, nova semeadura em outro tubo de cultura. Os pacientes voluntários destes grupos retornaram para acompanhamento clínico de dois em dois dias e as fotografias foram realizadas 7, 14 e 30 dias após a terapia selecionada realizada.

Todos os pacientes selecionados foram informados sobre todos os procedimentos que seriam realizados e concordaram em participar da pesquisa como voluntários através da assinatura do Termo de Consentimento Livre e Esclarecido. A presente pesquisa teve autorização da Comissão de Ética em Pesquisa da Universidade Estadual de Ponta Grossa, através de declaração específica (Apêndice 1).

5. Resultados

Os resultados foram comparados em relação à presença ou não de sinais clínicos macroscópicos da candidose no exame clínico e presença de *Candida sp* nas culturas.

5.1- Grupo Controle- GC- Medicação Convencional (7 pacientes avaliados)

No primeiro dia (consulta inicial), os 7 pacientes apresentaram sinais clínicos da candidose e crescimento abundante do fungo nas culturas. No sétimo dia, os 7 pacientes ainda apresentavam os mesmos resultados. Ao término da medicação, ou seja, 15 dias após, dois pacientes apresentavam ainda sinais clínicos moderados e crescimento moderado do fungo nas culturas, não respondendo à medicação convencional. Trinta dias após o início da medicação, cinco pacientes apresentaram, clinicamente, recidiva de candidose e, nas culturas, três deles com crescimento abundante e 2 dois com crescimento moderado. Estes dados estão mostrados nas tabelas 1 e 2.

Período	Número de pacientes
1º dia	7
7º dia	7
15º dia	2
30º dia	5

TABELA 1: Número de pacientes que apresentaram sinais clínicos de candidose durante o período experimental para GC.

	Antes da medicação	Após 15 dias da medicação	Após 30 dias
Número de pacientes	7	2	3/2
Escore	+++	++	+++/**

TABELA 2: Número de pacientes com crescimento de cultura de espécies de cândida durante o período experimental para GC. +++ (abundante); ++ (moderado); + (escasso).

As figuras 10, 11, 12 e 13 mostram um exemplo de paciente que recebeu medicação convencional via oral. Observa-se que houve uma melhora até o término da medicação, porém, após 30 dias, houve recidiva da doença e, conseqüentemente, recolonização da cultura.



Fig. 10- Cultura inicial, antes da medicação. Crescimento abundante (+++)

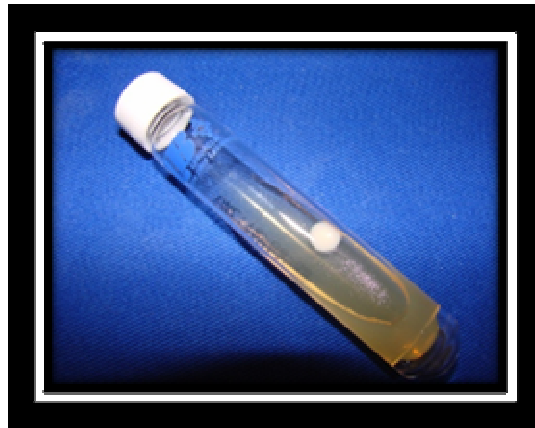

Fig. 11-Cultura após 7dias do início da medicação. Crescimento moderado (++)

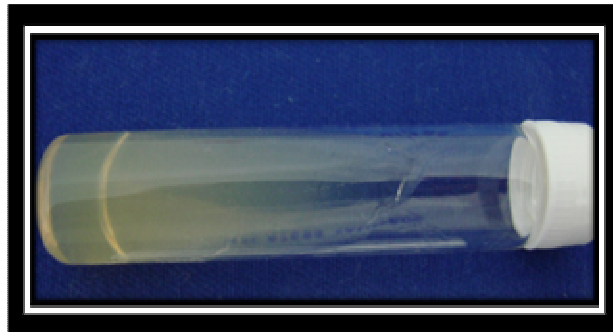


Fig. 12-Cultura após 15 dias do início da medicação, ou seja, ao término da medicação via oral. Crescimento escasso (+)

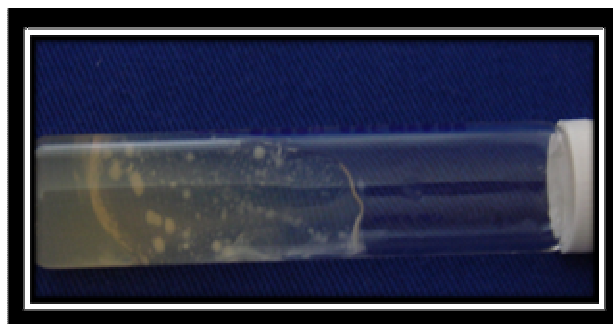


Fig. 13 - Cultura após 30 dias do início da medicação. Pode-se verificar a recolonização da cultura. Crescimento abundante (+++)

5.2- Grupo Laser- GL (7 pacientes avaliados)

Em todos os períodos do estudo não foram encontradas evidências clínicas ou laboratoriais que mostrassem a eficácia do uso do laser de baixa potência na erradicação do fungo em pacientes portadores do vírus HIV. No período inicial, 7 dias, 15 dias e 30 dias após a irradiação, não houve alterações nas características clínicas, nem nas culturas deste grupo de pacientes. Estes resultados estão ilustrados nas tabelas 3 e 4.

Período	Número de pacientes
1º dia	7
7º dia	7
15º dia	7
30º dia	7

TABELA 3: Número de pacientes que apresentaram sinais clínicos de candidose durante o período experimental para GL.

	Antes da irradiação	Após 7 dias da medicação	Após 15 dias	Após 30 dias
NÚMERO DE PACIENTES	7	5/2	5/2	7
ESCORE	+++	+++/>++	+++/>++	+++

TABELA 4: Número de pacientes com crescimento de cultura de espécies de cândida durante o período experimental para GL. +++ (abundante); ++ (moderado); + (escasso).

As figuras 14, 15, 16, 17 e 18 mostram um caso de paciente que recebeu somente laser de baixa potência como tratamento da candidose. É visível a permanência abundante do fungo nas culturas em todas as etapas da pesquisa.



Fig. 14 - Cultura inicial, antes da irradiação. Crescimento abundante (+++)




Fig. 15 - Cultura imediatamente após a irradiação. Crescimento abundante (+++)

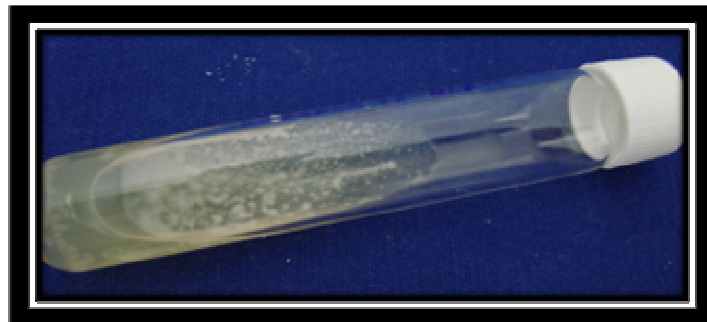


Fig. 16 - Cultura após 7 dias da irradiação. Crescimento abundante (+++)

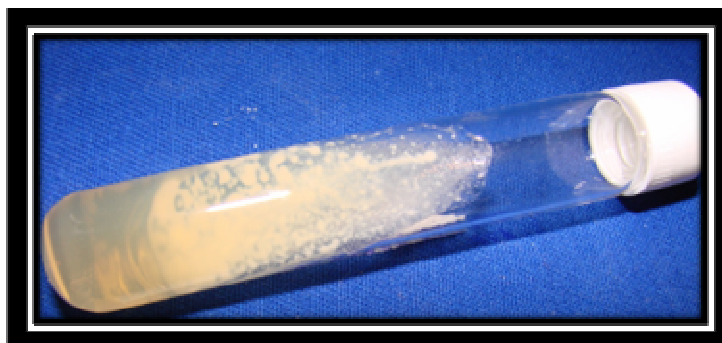

Fig. 17 - Cultura após 15 dias da irradiação. Crescimento abundante (+++)



Fig. 18 – Cultura após 30 dias da irradiação. Crescimento abundante (+++)

5.3- Grupo Terapia Fotodinâmica- GPDT (7 pacientes avaliados)

No primeiro dia do tratamento (coleta inicial), os 7 pacientes do grupo apresentaram sinais clínicos e crescimento abundante de espécies de *Candida* nas culturas. Após 7 dias, apenas dois deles obtiveram crescimento escasso nas culturas, sem apresentar sinais clínicos da doença. Duas semanas após a terapia fotodinâmica e também um mês depois, nenhum deles apresentou recidiva da doença, ou seja, não houve crescimento no fungo nas culturas, tão pouco houve aparecimento de sinais clínicos. As tabelas 5 e 6 mostram estes achados.

Período	Número de pacientes
1º dia	7
7º dia	2
15º dia	0
30º dia	0

TABELA 5: Número de pacientes que apresentaram sinais clínicos de candidose durante o período experimental para GPDT.

	Antes da irradiação	Após 7 dias da medicação	Após 15 dias	Após 30 dias
NÚMERO DE PACIENTES	7	2	7	7
ESCORE	+++	+	Não houve crescimento	Não houve recidiva

TABELA 6: Número de pacientes com crescimento de cultura de espécies de cândida durante o período experimental para GPDT. +++ (abundante); ++ (moderado); + (escasso).

As figuras 19, 20, 21, 22 e 23 ilustram um caso de paciente tratado com terapia fotodinâmica.

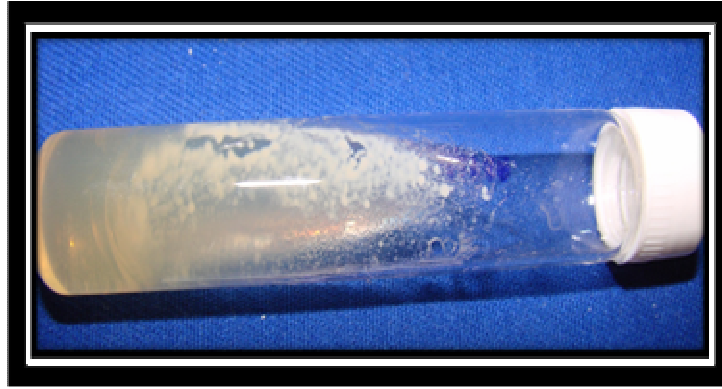


Fig. 19 – Cultura inicial de paciente do grupo GPDT. Crescimento abundante (+++)






Fig. 20 – Cultura realizada imediatamente após realização de terapia fotodinâmica. Crescimento escasso (+)



Fig. 21 – Cultura realizada 7 dias após a terapia fotodinâmica. Crescimento escasso (+)



**Fig. 22 – Cultura realizada 15 dias após a terapia fotodinâmica.
Crescimento escasso (+)**



**Fig. 23 – Cultura realizada 30 dias após a sessão de terapia fotodinâmica.
Crescimento escasso (+). Pode-se notar a ausência de crescimento de
fungo nas culturas a partir da realização do tratamento no GPDT.**

5. Discussão

Os pacientes do Grupo Controle (GC) que receberam medicação convencional (Fluconazol 100mg uma vez ao dia durante 14 dias) apresentaram os resultados esperados, ou seja, a medicação preconizada na literatura é eficaz, porém causa recidiva da doença em pequeno espaço de tempo^{6,35}.

A maioria dos pacientes deste grupo já havia feito uso desta medicação por várias vezes e relataram como reações adversas: gosto desagradável do medicamento, diarreia e dores abdominais. Outra observação feita pelos pacientes deste grupo foi que o medicamento (Fluconazol) não estava fazendo mais efeito e que estavam recebendo autorização médica para fazer uso de concentrações cada vez maiores.

Estes fatos vão de acordo aos achados na literatura^{6,35} sobre as reações adversas dos antifúngicos associados aos anti-retrovirais e também à resistência do fungo aos antifúngicos, obrigando os pacientes a fazer uso de concentrações cada vez maiores destes medicamentos.

Assim sendo, o medicamento de uso convencional não é totalmente eficaz, pois, apesar de mostrar uma melhora clínica nos pacientes portadores do vírus HIV, não reduz significativamente o microorganismo, o que poderá ocasionar uma recidiva da doença.

No grupo GL, no qual os pacientes foram tratados somente com o laser de baixa potência, não foi possível detectar resultados satisfatórios, pois, além de não haver melhora clínica significativa, não houve redução do fungo nas colônias e, em um dos pacientes deste grupo, aumentou o crescimento da cândida na cultura após 30 dias do tratamento.

Desta forma, os resultados deste estudo indicam que o laser de baixa potência não deve ser usado como terapêutica única nos casos de candidose

em pacientes portadores do vírus HIV, pois não mostrou resultados positivos na erradicação do fungo.

Nossos achados não corroboram com aqueles encontrados por Maver-Biscanin e colaboradores^{7,8}, que reportaram que a terapia com lasers em baixa intensidade é capaz de reduzir *Candida albicans* em pacientes com estomatite protética. Estes resultados conflitantes provavelmente podem ser explicados pelos parâmetros de irradiação ou número de tratamentos realizados. Além disso, pacientes com estomatite decorrente do uso de dentadura não são imunodeprimidos, como no caso desta pesquisa.

O terceiro grupo, o qual recebeu a terapia fotodinâmica como tratamento, apresentou resultados positivos em relação à erradicação do fungo e à redução de sinais clínicos da candidose. Os pacientes do GPDT relataram que no dia seguinte à irradiação já houve redução acentuada dos sintomas da candidose, como gosto amargo e ardência. Um mês após a irradiação não foi verificada recidiva da doença e o monitoramento destes pacientes continua sendo realizado.

Estes resultados concordam com o trabalho de Teichert *et al.*, no qual a terapia fotodinâmica mostrou-se eficaz na erradicação de *Candida albicans* na candidose induzida em camundongos imunodeprimidos¹². Interessantemente, em nosso estudo utilizamos a mesma concentração preconizada por Teichert e colaboradores (450 µg/mL), porém, o tempo de pré-irradiação daqueles autores foi de 10 min. Além disso, os parâmetros de irradiação também foram diferentes. Eles utilizaram um laser com $\lambda = 664\text{nm}$, $P = 400\text{ mW}$, acoplado a um difusor cilíndrico, resultando em uma entrega de 275J/cm de comprimento da fibra em $\Delta t = 687,5\text{ s}$. Estes achados podem ser explicados pelo grau de infecção, já que é conhecido que quanto maior o número de células infectadas, menos eficiente é a fotoinativação de microorganismos³⁶.

Neste trabalho, a terapia fotodinâmica antimicrobiana se mostrou eficaz na erradicação de 100% de *Candida sp* nos pacientes avaliados. Portanto, a

PDT pode ser uma terapia promissora no tratamento de candidose em pacientes portadores do vírus HIV. Mais estudos são necessários para avaliação do uso da PDT na prevenção de tal afecção. Particularmente para este trabalho, até agora não houve recidiva da doença nos pacientes do GPDT. Os pacientes serão monitorados até completarem seis meses de tratamento.

7. Conclusões

De acordo com os resultados encontrados neste trabalho, podemos concluir que:

- O medicamento (Fluconazol) para tratar candidose em pacientes imunodeprimidos, portadores do vírus HIV, indicado na literatura e de uso comum em nosso país, não é totalmente eficaz, pois, apesar de possibilitar melhora clínica nos primeiros dias de administração da medicação, não reduz significativamente o microorganismo, possibilitando recidivas da doença e piora no estado geral de saúde dos pacientes portadores do vírus HIV.
- O laser de baixa potência não deve ser usado como terapêutica exclusiva nos casos de candidose em pacientes portadores do vírus HIV, pois não mostrou resultados positivos na erradicação do fungo, além de não ter mostrado nenhuma melhora clínica nos sinais da candidose.
- A terapia fotodinâmica antimicrobiana mostrou-se eficaz na erradicação de 100% de *Candida sp* nos pacientes avaliados. Portanto a PDT pode ser indicada como tratamento da candidose em pacientes portadores do vírus HIV, já que possibilitou melhora tanto nos sinais clínicos como redução do crescimento de fungo nas culturas.

Referências Bibliográficas

1. Neville, B. W. Damm, D. D., Allen, C. M. Bouquot, J. E. Patologia Oral e Maxilofacial. Guanabara Koogan, 2002; 183-192; 225-30.
2. Klein, R.S, Harris, C. A., Small, C.B., Moll, B., Lesser, M., Friedland, G.H. Oral candidiasis in high-risk patients as the initial manifestation of the acquired immunodeficiency syndrome. N. Engl.J. Med, 1984; 311:354-8.
3. Kaslow, R.A., Phair, J. P., Friedman, H. B., Liter D., Solomon, R.E., Dudley, J., et al. Infection with human immunodeficiency. Ann Int Med 1987; 107:474-80.
4. Greenspan, D., Treatment of oral candidiasis in HIV infection. Oral Surg Oral Med Oral Pathol 1994; 78:211-5.
5. Patton, L.L. Sensitivity, specificity and positive predictive value of oral opportunistic infection in adults with HIV/AIDS as markers of immune suppression and viral burden. Oral Surg Oral Med Oral Pathol 2000; 90:182-8.
6. Rachid, M., Schechter, M. Manual de HIV/AIDS Revinter ed. 8 ed. 2002.
7. Mayer-Biscanin M, Mravak-Stipetic M, Jerolimov V, Biscanin A. Fungicidal effect of diode laser irradiation in patients with denture stomatitis. Lasers Surg Med. 2004; 35:259-62.
8. Maver-Biscanin, M., Mravak-Stipetic, M., Jerolimov, V. Effect of low level laser therapy on *Candida albicans* growth in patients with denture stomatitis. Photomedicine Laser Surgery. 2005 Jun; 23(3):328-32.
9. Ribeiro MS, Zezell DM. Lasers de Baixa Intensidade. In: A Odontologia e o Laser. Gutknecht N e Eduardo CP, eds, Quintessense Ed., São Paulo, Brasil, 2004.
10. de Souza SC, Junqueira JC, Balducci I, Koga-Ito CY, Munin E, Jorge AO. Photosensitization of different *Candida* species by low power laser light. J Photochem Photobiol B. 2006 Apr 3; 83:34-8.
11. Calzavara-Pinton PG, Venturini M, Capezzer R, Sala R, Zane C. Photodynamic therapy of interdental mycoses of the feet with topical application of 5-aminolevulinic acid. Photodermatol Photoimmunol Photomed. 2004 Jun; 20:144-7.

12. Teichert, M.C., Jones, J.W., Usacheva, M.N., Biel, M.A. Treatment of oral candidiasis with methylene blue mediated photodynamic therapy in an immunodeficient murine model. *Oral Surg Oral Med Oral Pathol Oral Radiol Endod* 2002;93:155-60.
13. Silverman, S.Jr., Migliorati, C.A., Lozada – Nur, F., Greenspan, D., Conant, M.A. Oral findings in people with or at risk for AIDS: a study of 375 homosexual males. *J Am Dent Assoc.* 1986;112:187-92.
14. Dull, J.S., Sem, P., Rafanti, S., Middleton, J.R. Oral candidiasis as a marker of acute retrovirus illness. *South Med J* 1991;84:733-5.
15. Just-Nubling, C., Gentshew, g., Meibner, K. Fluconazole prophylaxis of recurrent oral candidiasis in HIV positive patients. *Eur J Clin Microbiol Infect Dis* 1991;10:917-21.
16. Rabeneck, L., Crane, M.M., Risser, J.M., Lacke, C.E., Wray, N.P. A simple clinical staging system that predicts progression to AIDS using CD4 count, oral thrush and night sweats. *J Gen Int Med.* 1993;8:5-9.
17. Powderly, W.G. Prophylaxis for HIV related infections: a work in progress. *Ann Int Med.* 1996;122:342-4.
18. Perfect, J.R. Antifungal prophylaxis: to prevent or not. *Am J Med* 1993;94:233-4.
19. Ministério da Saúde. Boletim epidemiológico do Programa Nacional de Doenças Sexualmente Transmissíveis/AIDS. Disponível em URL: <http://www.aids.gov.br/udtv/tabela/tabela18.htm>. Acesso em 01 de agosto de 2007.
20. Samaranayake, L.P. & Holmstrup, P. Oral candidiasis and human immunodeficiency virus infection. *J Oral Pathol Med.* 1989;18:554-64.
21. McCarthy, G.M., Mackie, I.D., Koval, J., Shandu, H.S., Daley, T.D. Factors associated with increased frequency of HIV related oral candidiasis. *J Oral Pathol Med* 1991;20:332-6.
22. Migliorati, C.A. & Migliorati, E.K.J. Oral Lesions and HIV: an approach to the diagnosis of oral mucosal lesions for the dentist in private practice. *SSO Schweiz Monatsschr Zahnmed.* 1997;107:861-8.
23. Carrow, W., Domer, J.E. Immunoregulation in experimental murine

candidiasis: specific suppression induced by *Candida albicans* cell wall glycoprotein. Infect Immun 1985;49:172-81.

24. Larone, D.H. Medically important fungi: a guide to identification. 2nd ed. New York. Elsevier.1987.

25. Odds, F.C. Candida and candidosis. 2nd ed. London: Bailliere. 1988.

26. Budtz-Jorgensen E. Histopathology, immunology and serology of oral yeast infections: diagnosis of oral candidiasis. Acta Odontol Scand 1990; 48: 37-43.

27. Deep, G.S., Bullock, W.e. Immunological aspects of fungal pathogenesis. Eur J Clin Microbiol Infect Dis 1990;9:567-69.

28. Ruchel, R. Virulence factors of Candida species. In: Samaranayake, L.W. & MacFarlane, T.W. EDITORS. Oral candidosis. London: Wright;1990.p.47-65.

29. Stevens, D.A., Greene, S.I., Lang, O.S. Thrush can be prevented in patients with acquired immunodeficiency syndrome related complex. Randomized double-blind, placebo controlled study of 100mg oral fluconazole daily. Arch Intern Med. 1991;151:2458-64.

30. Heinic, G.S., Stevens, D.A., Greenspan, D., Macphail, L.A., Dodd, C.L., Stringari, S., et al. Fluconazole resistant Candida in AIDS patients. Oral Surg Oral Med Oral Pathol 1993;76:711-5.

31. McCreary, C.E., Bergin, C., Pilkington, R., Kelly, G., Mulcahy, F. Clinical parameters associated with recalcitrant oral candidosis in HIV infection: a preliminary study. Int J STD AIDS. 1995;6:204-7.

32. Cameron, M. L., Schell, W.A., Bruch S., Barlett, J. A., Waskin, H.A., Perfect J.R. Correlation of in vitro fluconazole resistance of Candida isolates in relation to therapy and symptoms of individuals seropositive for human immunodeficiency virus type 1. Antimicrob Agents Chemother 1993; 37:2449-5.

33. Reents, S., Goodwin, S.D., Singh, V. Antifungal prophylaxis in immunocompromised hosts. Ann Pharmacother 1993;27:53-60.

34. Glick, M., Silverman, S. Jr. Human immunodeficiency virus disease. In:

Silverman, S. Jr., Eversole, R.L., Truelove, E.L. Essentials of oral medicine. Lewiston, BC Decker:2001.

35. Migliorati, C.A. Candidíase bucal em pacientes HIV soropositivos na era dos inibidores de protease. Tese de doutorado apresentada à Faculdade de Odontologia de São Paulo. 2002.

36. Demidova, T.N., Hamblin, M.R. Effect of cell-photosensitizer binding and cell density on microbial photoinactivation. Antimicrob Agents Chemother 2005; 49:2329-35.

37. Wilson, M., Mia, N. Sensitization of *C. albicans* to killing by low power laser light. J Oral Pathol Med. 1993. Sep;22(8): 354-7.